(Aus der dermatologischen Klinik der Universität Basel.
[Prof. *Br. Bloch.*])

Über disseminierte postexanthematische hämatogene Tuberculosis verrucosa cutis.

Inaugural-Dissertation

zur

Erlangung der Doktorwürde

der

Hohen medizinischen Fakultät der Universität Basel

vorgelegt von

Maurice Bourgeois
med. pract. aus Neuchâtel (Assistent der Klinik).

ACAD. LUGD. BAT. BIBL.

(Hierzu Tafel I—II.)

BERLIN 1913.
VERLAG VON S. KARGER
KARLSTRASSE 15.

Von der medizinischen Fakultät Basel genehmigt
auf Antrag von Professor *Br. Bloch.*

Sonderabdruck aus Dermatologische Zeitschrift. Bd. XXI.

Während sich in früheren Zeiten die Darstellung der Hauttuberkulose in relativ wenigen und wohl charakterisierten klinischen Formen — im wesentlichen Lupus vulgaris, Scrophuloderma und verruköse Hauttuberkulose — erschöpfte, wissen wir heute, daß tatsächlich der Tuberkulose der Haut eine viel größere Polymorphie zukommt, als man früher geahnt hatte. Dadurch, daß den auf dem Blutwege metastatisch entstandenen Hauttuberkulosen eine viel größere Aufmerksamkeit geschenkt wurde, und daß man andrerseits auch Hautprozesse als tuberkulös auffassen lernte, deren histologische Struktur mit dem klassischen Tuberkel nichts gemein hatte, ist der Rahmen der Hautkrankheiten, welche man dem *Koch*schen Bazillus zuschreibt, ungemein erweitert worden.

Zu den oben genannten Formen ist eine ganze Reihe von differenten Dermatosen getreten, deren ätiologische Beziehungen zum Tuberkelbazillus heute sicher stehen oder doch wenigstens wahrscheinlich gemacht werden können; es sind das: der Lichen scrophulosorum, dessen tuberkulöse Natur allerdings schon lange auf Grund klinischer Daten vermutet worden ist, das Erythema induratum Bazin, die sogenannten papulonekrotischen Tuberkulide, die akute disseminierte Miliartuberkulose der Haut; ferner, als zum Teil noch umstrittene Formen, der Lupus erythematodes, das *Boeck*sche resp. *Darier*sche Sarkoid, die Pityriasis rubra (erythematöse, exfoliative Hauttuberkulose), das Angiolupoid *Brocqs* und einige seltenere Dermatosen (Lupus pernio etc.).

Die Prozesse, welche der Tuberkelbazillus in der menschlichen Haut verursachen kann, sind also, selbst wenn wir von den ätiologisch noch nicht einwandfrei sichergestellten absehen, klinisch und auch histologisch außerordentlich vielgestaltig.

Was jedoch die Ursache dieser Vielgestaltigkeit ist, darüber sind wir heute in den allermeisten Fällen noch durchaus im unklaren.

Weshalb der gleiche Erreger z. B. das eine Mal ein massiges und bald erweichendes und zerfallendes Granulationsgewebe, ein Scrophuloderma, das andere Mal ein histologisch typisches, aus Epithelioid- und Riesenzellenknötchen zusammengesetztes Gebilde, wie den Lupus vulgaris, bei einem dritten Patienten hinwiederum schubweise auftretende und rasch sich involvierende Knötchen, deren histologische Struktur vielleicht nicht einmal an Tuberkulose erinnert — Tuberkulide —, erzeugt, darüber wissen wir leider sehr wenig Gewisses, so wichtig eine solche Kenntnis auch für die ganze Auffassung vom Wesen und von der Pathogenese des tuberkulösen Prozesses wären. Man hat, wie das vor allem aus der großen Monographie *Jadassohns* über die Hauttuberkulose hervorgeht, allerlei Erklärungsmöglichkeiten für diese klinischen und histologischen Differenzen herbeigezogen: Virulenz und Zahl der infizierenden Bakterien, Modus der Infektion (ob exogen oder endogen, per continuitatem, auf dem Lymph- oder Blutweg), Aktion durch die Bazillen selber oder durch ihre Toxine und dann vor allem regionäre und individuelle Differenzen des infizierten Terrains. In neuerer Zeit ist ganz besonders auch der individuell verschiedenen, *spezifischen Reaktionsfähigkeit* der Haut auf die Tuberkelbazillen und ihre Produkte (der *tuberkulösen Allergie*) eine große Wichtigkeit für die Entstehung spezieller tuberkulöser Dermatosen (Tuberkulide) zugesprochen worden, so von *Zieler*, *Gougerot* und *Jadassohn*.

Tatsächlich vermag uns diese letztere Hypothese, die ihren Ausgangspunkt bekanntlich in den Allergiestudien *von Pirquets* hat, manche sonst schwer verständliche Erscheinungen plausibler zu machen; sie läßt uns z. B. begreiflich erscheinen, daß vereinzelte, wenig virulente Bazillen, wenn sie auf dem Blutwege in eine Haut gelangen, die sehr heftig auf Tuberkelbazillen und Toxine reagiert, sich dort nicht vermehren, sondern alsbald zugrunde gehen und dabei eine lebhafte, aber relativ rasch vorübergehende entzündliche Reaktion an Ort und Stelle auslösen. Für die Pathogenese der papulonekrotischen Tuberkulide ist eine solche Auffassung (wie sie besonders von *Jadassohn* und *Zieler* entwickelt worden ist) zweifellos von großem Werte; freilich erklärt sie uns nicht, weshalb unter anscheinend denselben Bedingungen und Voraussetzungen in gewissen Fällen nicht ein Tuberkulid, sondern ein akut auftretender, aber chronisch persistierender disseminierter Lupus vulgaris

zustande kommt. Es spielt eben bei allen diesen Erscheinungen offenbar noch eine Reihe von Momenten mit, die wir noch nicht oder nicht genügend einzuschätzen wissen.

Aber selbst Faktoren, deren Bedeutung schon seit langer Zeit allgemein festzustehen scheint, können durch abweichende Beobachtung sehr an Beweiskraft verlieren. Das gilt z. B. von dem *Modus der Infektion.*

Es wurde z. B. bis vor kurzem ganz allgemein angenommen, daß die sogenannte *Tuberculosis verrucosa cutis Riehl-Paltauf* (Lupus sclerosus der Franzosen) den Typus einer exogenen Infektion der Haut mit Tuberkelbazillen darstelle. Sie galt und gilt noch in den Lehrbüchern als typisches Beispiel einer *Impftuberkulose.* Tatsächlich trifft diese Ansicht auch in den meisten Fällen von verruköser Hauttuberkulose zu. Es sind, wie allgemein bekannt, die Phthisiker, die sich mit ihrem eigenen Sputum infizieren, die Metzger, die mit tuberkulösem Fleisch hantieren, Ärzte und Anatomiediener, die mit tuberkulösem Leichenmaterial in Berührung kommen, welche das Hauptkontingent dieser Krankheitsform liefern.

Demgegenüber hat aber *Jadassohn* schon angeführt, daß es Fälle gibt, in welchen die verruköse Hauttuberkulose sich nur durch *hämatogene* Infektion erklären läßt, und diese Tatsache ist in neuerer Zeit ganz besonders von *Leiner* und *Spieler* und von *Lewandowsky* hervorgehoben worden.

Da einerseits das in der Literatur niedergelegte Material, auf das sich diese Autoren stützen, wie wir später sehen werden, nicht sehr reichlich ist, andrerseits diese Fälle von disseminierter hämatogener Tuberculosis verrucosa cutis für die Pathogenese der Hauttuberkulose überhaupt eine gewisse Bedeutung besitzen, so möchten wir zwei einschlägige Fälle, die auf der *Basler* dermatologischen Klinik beobachtet wurden, hier in extenso mitteilen.

1. Fall.

Torresan, Vincenzio, 3 Jahre alt, war auf der Abteilung vom 6. V. 1912 bis zum 6. VIII. 1912.

Anamnese : Vater lebt, ist gesund. Mutter befindet sich gegenwärtig auf der chirurgischen Klinik wegen eines paranephritischen Abszesses (Staphylokokken). Zwei Geschwister leben und sind gesund. Die Großeltern wurden sehr alt. In der Familie soll keine Krankheit tuberkulöser Natur vorgekommen sein.

Frühere Krankheiten : Vor einem Jahr hat Pat. Masern durchgemacht, sonst soll er immer gesund gewesen sein.

Jetzige Krankheit : 5 Wochen nach den Masern traten innerhalb kurzer Zeit Knötchen am Gesäß und an den Armen, Knien und Beinen

auf. Die Effloreszenzen wuchsen, nahmen warzigen Charakter an. Zum Teil verschwanden sie, um wieder neu aufzutreten. An der rechten Hand sind die Warzen nie ganz verschwunden; sie haben hier eine bedeutende Höhe erreicht; jetzt sollen sie, nach Angabe der Mutter, in Rückgang begriffen sein.

Allgemeiner Status: Normal gebautes Kind, von gutem Ernährungszustand. Rachen und Mandeln ohne Besonderheiten. Zunge etwas belegt. Thorax gut gewölbt, symmetrisch. Wirbelsäule gerade. Pulmones vorn, Grenze oberhalb der 5. Rippe, verschieblich. Schall beiderseits gleich. Atemgeräusch überall vesikulär, hinten Grenze 11. Dorsalwirbel verschieblich, Schall beiderseits gleich, Atemgeräusch überall vesikulär.

Herz: Spitzenstoß im 5. Interkostalraum. Relative Dämpfung: ½ Finger außerhalb Mamillarlinie, 3. Rippe, rechter Sternalrand. Töne rein. Abdomen: Dicker Paniculus adiposus, weich. Leberdämpfung am Rippenbogen, 1 Finger unter Processus xiphoideus. Milzdämpfung nicht vergrößert. Extremitäten ohne Besonderheiten.

Hautstatus: Behaarter Kopf ohne Besonderheiten. Gesicht: Es finden sich zerstreut zwischen Nase und Oberlippe und am oberen Rande der Ohrmuschel Knötchen, die kleinsten kaum linsengroß, die größeren bis erbsengroß. Die Farbe ist rot, teilweise bräunlichrot, die Infiltration ist z. T. nur eine geringe, z. T., besonders an den größeren Knötchen, ziemlich derb. Die größeren Knötchen fühlen sich an wie in der Haut eingelagerte, mit der Epidermis verwachsene Tumoren. An den meisten läßt sich deutlich an der Oberfläche eine zentrale Partie von einer peripheren unterscheiden. Es findet sich genau im Zentrum ein kleines Krüstchen, nach dessen Entfernung ein minimales blutendes Grübchen zutage tritt. Am Hals keine Effloreszenzen.

Am Stamm sind verschiedenartige Effloreszenzen vorhanden. Es sind meist stecknadelkopfgroße und etwas größere, ganz flach erhabene Knötchen von bräunlicher und bräunlichroter Farbe, z. T. ziemlich derb infiltriert sich anfühlend. Vielfach findet man eine stecknadelspitzgroße Nekrose oder ein Krüstchen im Zentrum.

Neben und oft um diese Effloreszenzen sieht man Gruppen von meist follikulär lokalisierten stecknadelspitzgroßen, braunen Knötchen, die bei seitlichem Lichteinfall wachsglänzend, lichenoid erscheinen. Gruppen von solchen Lichenknötchen finden sich an den Seitenteilen des Abdomens, am Rücken und an den Nates.

Am vorderen Ende der rechten Axillarfalte (1½ cm breit und lang) finden sich stark hervorragende papulöse Effloreszenzen, die eine gewisse Ähnlichkeit mit breiten Kondylomen aufweisen, aber mehr trockener und papillärer Natur sind, und von einer braunen Hornschicht bedeckt und von gerötetem Hof umgeben sind.

An den Nates finden sich auf jeder Seite je 2 ca. zwanzigcentimes- bis zweifrankstückgroße, unregelmäßig gestaltete Herde. Diese Herde überragen das Niveau der umgebenden Haut um einige Millimeter und stellen mäßig derbe flachknotige Plaques dar. Diese sind von roter bis braunroter Farbe, an den stark verhornten Partien graubraun gefärbt. Diese Herde sind keine einheitliche Bildung, sondern sie setzen sich sehr deutlich aus linsengroßen und größeren Effloreszenzen zusammen.

Diese primären Effloreszenzen stellen flach erhabene runde oder unregelmäßig ovale Knötchen dar, welche im Zentrum jeweils ein graues, sehr fest haftendes Schüppchen tragen. Entfernt man dieses Schüppchen, was schmerzhaft ist, so tritt eine entsprechende seichte, etwas blutende Grube hervor.

Einzelne dieser Knötchen sind beinahe auf der ganzen Oberfläche von einer derben unregelmäßigen grauen Hornmasse bedeckt, wieder andere tragen den Charakter von papulonekrotischen Tuberkuliden, das heißt es sind flache, scheibenförmige, deutlich infiltrierte runde Knötchen, die in ihrem Zentrum eine nekrotische Partie oder eine, in der Tiefe festsitzende, pfropfartige Borke zeigen.

Um die einzelnen Effloreszenzen herum zieht sich ein braunroter Hof, an welchem die Haut leicht verdickt ist, gefaltet erscheint und eine etwas verdickte Hornschicht aufweist. Durch die Konfluenz dieser primären Effloreszenzen kommen die großen erwähnten Herde an den Glutaealfalten zustande.

An den *Genitalien* findet sich an der unteren Seite des Präputiums, $^1/_3$ cm vom Präputialrand entfernt, ein bräunlichrotes Knötchen, ziemlich derb und mit unregelmäßiger, leicht papillärer und stark verhornter Oberfläche.

Die *oberen Extremitäten* zeigen eine ganze Reihe meist isolierter Effloreszenzen. Am stärksten befallen sind die Hände und die Streckseiten der Ellenbogen. Am linken Arm finden sich 15 Effloreszenzen, 1 an der Ellenbogenbeuge, 3 am Vorderarm hinter dem Handgelenk, die anderen an den Fingern. Am rechten Arm finden sich 12 Effloreszenzen, und zwar 1 am vorderen Rand der Achselfalte, 4 auf der Streckseite des Ellenbogens, die übrigen am Vorderarm und an der Palma manus.

Alle diese Effloreszenzen zeigen dasselbe Aussehen. Sie stellen meist runde oder ovale, seltener, besonders an den Ellenbogen, längliche, die Haut stark überragende Knoten dar. Die meisten sind von Erbsengröße und auch darüber. Vor allem ist es auffallend, daß diese Effloreszenzen fast durchweg aus einer zerklüfteten, schmutziggrauen, derben, stalaktitartigen, papillären Hornmasse bestehen. Die einzelnen, unregelmäßig polygonalen Hornpapillen stehen dicht aneinander gedrängt, blumenkohlartig; nur manchmal sind sie zerrissen und durch schmale senkrechte Spalten getrennt, in deren Tiefe man die bläulichrote Basis der ganzen Bildung sieht.

Der ganze warzenartige Aufbau der Effloreszenzen gleicht vollkommen dem Bilde der gewöhnlichen *Tuberculosis verrucosa cutis*. Dem entspricht auch, daß sich in der Peripherie die Effloreszenzen ziemlich steil abflachen, und daß dieser Saum nicht mehr von verhornten Massen bedeckt ist und einen lividen Farbenton zeigt. Auch die spärlichen Effloreszenzen, welche keine Hornschicht aufweisen und infolgedessen viel flachere, aber immer noch derbe Knoten darstellen, zeigen eine sehr deutliche livide pernionenartige Färbung.

Am rechten Ellenbogen konfluieren auf der Streckseite einzelne Effloreszenzen, und hierdurch entstehen 2 cm lange und $1\frac{1}{2}$ cm breite bläulichrote Knoten mit unregelmäßig papillärer, stellenweise ebenfalls stark verhornter Oberfläche.

An der Palma manus sind die Effloreszenzen etwas flacher, immer noch von sehr dicker zerrissener Hornschicht bedeckt. Die Hornschicht haftet sehr fest und ihre Entfernung ist mit starken Schmerzen verbunden.

Außerdem finden sich auf der Beugeseite des Oberarms andersartige Knötchen. Es sind flache nicht verruköse Knötchen, in Aspekt und Größe denen im Gesicht entsprechend. Außerdem sind auch hier Lichen-scrophulosorum Knötchen vorhanden.

An beiden *unteren Extremitäten* (besonders an den Oberschenkeln) finden sich eine ganze Reihe von typischen papulo-nekrotischen Tuberkuliden, in allen Entwicklungsstadien, das heißt stecknadelkopf- bis linsengroße, braunrote, glänzende, runde, infiltrierte Knötchen, mit zentraler Nekrose und rötlichem Hof. Andere sind in Rückbildung begriffen, andere bereits abgeheilt und mehr braune und braunrote narbige Grübchen darstellend. Daneben, besonders an den lateralen Partien der Oberschenkel, eine große Zahl von Lichen-scrophulosorum Knötchen, zum Teil in Scheiben gruppiert.

Etwas nach außen und unten von der rechten Patella finden sich 4 etwa zehn- bis zwanzigcentimesstückgroße Herde. Diese setzen sich zusammen aus kleineren, stecknadelkopf- bis linsengroßen Effloreszenzen von rotbrauner Farbe, derber Konsistenz die an der Kuppe mit hyperkeratotischer Hornschicht bedeckt sind. Die unterste dieser Effloreszenzen ist flach, mehr bräunlich gefärbt. Am äußeren Rande der 2. Zehe ist ein bläulich roter Herd von gleicher Beschaffenheit, ein kleinerer am äußeren Rand der kleinen Zehe. An der vorderen Hälfte der Planta pedis sind 6 Effloreszenzen; es sind derbe, unregelmäßige, blaurote Papeln, stark hyperkeratotisch, von sehr unregelmäßig zerklüfteten dicken Hornmassen bedeckt. 2 gleiche Herde am medialen Rand.

Am linken Unterschenkel finden sich: ein einfrankstückgroßer Herd an der medialen Seite der großen Zehe, 2, über erbsengroß, am Fersenballen, 2 über dem Malleolus, 1 auf der kleinen Zehe, 3 an der medianen Seite der großen Zehe, 1 auf dem vorderen Rand der 4. Zehe, auf das Nagelbett übergreifend.

Alle diese Herde zeigen denselben Charakter. Es sind unregelmäßig begrenzte, ziemlich derbe Papeln, von livider Farbe, mit unregelmäßiger papillärer Oberfläche, entweder ganz oder mit Ausnahme eines kleinen Saumes von einer mächtigen derben festhaftenden, ganz unregelmäßig übereinandergeschichteten Hornmasse bedeckt, vollständig das Bild der *Tuberculosis verrucosa cutis* darbietend.

An den beiden Unterschenkeln massenhaft Lichen-scrophulosorum-Knötchen.

13. V. 12. *Kutireaktion* nach *Pirquet* und *Moro*sche Reaktion auf der Brust.

17. V. 1912. *Pirquet:* Große derbe Papel, stark *positiv*. *Moro:* Ganze Reihe von stecknadelspitz- bis stecknadelkopfgroßen blaßbräunlichen Knötchen.

Hautstatus vom 2. VII. 1912. Im Gesicht finden sich nur noch vereinzelte zerstreute Herde von folgendem Aussehen: Rundliche, unscharf begrenzte, gerötete, kegelförmige Papeln, deren Kuppe von einem kleinen Krüstchen besetzt ist. Zum Teil sehen die Effloreszenzen mehr bräunlichrot gefärbt aus und zeigen leichte Schuppung. Sie fühlen sich derb an.

Die Effloreszenzen am Rumpf sind fast vollkommen verschwunden. Es sind nur etwa stecknadelkopfgroße, unscharf begrenzte Knötchen zurückgeblieben. An einzelnen zirkumskripten Stellen, so an beiden Schulterblättern, findet sich eine Aggregation von kleinen Knötchen; diese sind scharf begrenzt, von polygonaler Form und flacher Oberfläche. Sie sind ganz leicht gerötet und daher sehr wenig auffallend. Diese kleinen Aggregationsherde sind höchstens erbsen- bis fünfcentimesstückgroß. An den Extremitäten sind die alten Herde noch meistens als flache, ziemlich scharf begrenzte Scheiben erkennbar, von rundlicher bis ovaler Form, von bräunlichroter Farbe. An ihrer Oberfläche schilfern sich weißrötliche Schuppen ab. Die Infiltration ist nicht sehr derb.

An anderen Stellen lassen die Herde noch mehr das Aussehen der früheren Papeln erkennen, indem sie derber infiltriert sind, so besonders an den Fingern, an der rechten Achselhöhle, über dem Kniegelenk und an der Innenseite des rechten Oberschenkels.

An beiden Armen finden sich zahlreiche spitzkegelige, scharf begrenzte, über das Niveau der Haut erhabene Knötchen, deren Kuppe stark verhornt erscheint. Ihre Anordnung ist eine ungleichmäßig disseminierte.

31. VII. 1912. Einspritzung von 0,1 ccm Tuberkulin (1 : 10 000 Verdünnung).

1. VIII. 1912. Allgemeine Reaktion sehr schwach. Temperatur 37,5. Die Einstichstelle am linken Oberschenkel stark gerötet. Fünffrankstückgroße Infiltration, fühlt sich heiß an.

3. VIII. 1912. Die Einstichstelle ist nur noch fünfcentimesstückgroß, gerötet.

4. VIII. 1912. Einstichstelle abgeblaßt, Haut vollkommen reaktionslos.

Tierversuche.

Es wurden am 22. V. 1912 2 Effloreszenzen exzidiert:

A. Eine tuberculosis-verrucosa-ähnliche Effloreszenz vom linken Vorderarm; ca. ein Drittel zur histologischen Untersuchung verwendet, der Rest zerrieben und je einem Meerschweinchen (Me. 1) intraperitoneal, einem Meerschweinchen (Me. 2) subkutan eingespritzt.

B. Ein papulonekrotisches Tuberkulid am Femur; dieses wurde zerrieben und einem Meerschweinchen intraperitoneal eingespritzt (Me. 3).

Me. 1, subkutan injiziert: Gestorben am 27. IX. 1912. Sektionsbefund: *Ausgedehnte Tuberkulose.* Die Milz vielfach mit Höckern ganz durchsetzt. Vollständige Deformation der Leber, die ebenfalls von weißen Knötchen durchsetzt ist, stark vergrößerte mesenteriale, retroperitoneale und besonders retrosternale Drüsen, letztere über bohnengroß, verkäst. Im Ausstrichpräparat der Milz zahlreiche typische ziehlfeste *Tuberkelbazillen.*

Me. 2 lebt noch am 12. VI. 1913, sieht gesund aus. Es wird getötet. Sektionsbefund zeigt keine krankhaften Veränderungen.

Me. 3, gestorben am 2. VI. 1913 an einer interkurrenten Krankheit.

Histologische Untersuchung.

Zur Untersuchung gelangten zwei Effloreszenzen:

I. Verrukös hyperkeratotische Effloreszenz vom rechten Handrücken.
(Siehe Fig. 4, Taf. I—II.)

Bei Lupenvergrößerung sieht man, daß, soweit die pathologischen Veränderungen reichen, die Hautoberfläche, entsprechend dem makro-

skopisch-klinischen Aussehen der Effloreszenz, eine ganz unregelmäßige Gestalt hat.

Es wechseln tief eingesenkte Buchten ab mit lang ausgezogenen, ganz unregelmäßig gestalteten papillären Vorsprüngen. Während am Rande der Effloreszenz Papillen und Reteleisten ziemlich regelmäßig miteinander abwechseln, und die Hornschicht kaum verbreitert ist, so sind innerhalb der pathologisch veränderten Partie, deren Ausdehnung 1 cm beträgt, alle diese Verhältnisse ganz unregelmäßig verschoben, nämlich: Die Hornschicht ist hier ganz kolossal verdickt, stellenweise 10—20 fach so hoch geschichtet als in der gesunden Umgebung. Sie folgt allen Krümmungen und Exkreszenzen und senkt sich tief in alle Buchten der Epidermis. Von einem regelmäßigen Wechsel zwischen Papillen und Reteleisten ist nicht mehr die Rede. Die Reteleisten sind unregelmäßig hirschgeweihartig verzweigt, viel breiter als normal und stark in die Tiefe gewuchert. Die Papillen sind z. T. plump, breit, stellenweise von den Reteleisten eingeschnürt, z. T. ganz schmal, lang ausgezogen und filiform, das Niveau der normalen Papillen weit überragend.

Die Papillen, sowie die Pars reticularis, sind im Bereich der Effloreszenz von einem dichten Infiltrat eingenommen, das nach unten zu ziemlich scharf in wagerechter Linie abschneidet und nur in einzelnen Zellzügen sich in die tieferen Lagen der Kutis und Subkutis fortsetzt.

A. Epidermis.

In der Hornschicht fällt die ganz ungewöhnliche Dicke auf. Die Hornlamellen sind zwiebelschalenartig in außerordentlich dichten Schichten übereinander gelagert und füllen die oft sehr breiten, tiefen und oft ganz unregelmäßigen Epidermiseinsenkungen vollständig, sowie die erweiterten Follikel aus. Es handelt sich stellenweise um eine reine Hyperkeratose, an anderen Stellen enthält die Hornschicht intensiv gefärbte Kerne. Die übrige Epidermis ist ganz unregelmäßig gestaltet, z. T. kolossal verbreitert und geweihartig verzweigt. Die Reteleisten erstrecken sich weit in die Tiefe hinein und umschließen mit ihren Verzweigungen die gleich zu besprechenden Infiltrate.

Die Verdickung der Epidermis rührt hauptsächlich her von der stellenweise enorm hypertrophischen Stachelzellenschicht. Die Keratohyalinschicht hat normale Dicke und zeigt auch sonst keine pathologischen Veränderungen. In der Stachelzellenschicht sind die Zellen z. T. auffallend groß und blaß, hier und da finden sich Vakuolisierung des Protoplasmaleibes, und der Kern ist an die Wand gedrückt; meist aber ist er groß und blaß. Vielfach finden sich Mitosen.

Auch die Basalzellenschicht ist gegenüber der Norm verdickt und weist eine vermehrte Anzahl von Mitosen auf. Die Abgrenzung gegen die Kutis zu ist z. T. scharf, z. T. ist gerade die Grenzlinie derart von Infiltratzellen überschwemmt, daß sie ganz undeutlich wird.

Zwischen den Epidermiszellen finden sich in den interzellulären Saftspalten intensiv gefärbte, lang ausgezogene, unregelmäßig geformte Wanderzellen.

B. Kutis.

Die Papillen sind entsprechend der Gestalt und Form der gewucherten Reteleisten ganz unregelmäßig gestaltet, z. T. breit, plump; an anderen

Stellen lang ausgezogen, keulen-, zungenförmig usw. Das Grundgewebe in den Papillen ist locker ödematös, die Gefäße durchweg stark erweitert.

Alle Papillen sind bis dicht an die Epidermisschicht hinauf durchsetzt von einem massigen *Infiltrate*. Dieses Infiltrat setzt sich in die Pars reticularis fort und ist oberhalb der Schweißdrüsenknäuel in einer fast horizontalen, sehr scharf begrenzten Linie durch infiltratarmes, homogen aussehendes Bindegewebe ganz scharf abgegrenzt; an einzelnen Stellen durchbricht jedoch dieses Infiltrat die bindegewebige Barriere und zieht sich in die tieferen Lagen der Kutis, sowie in das subkutane Fettgewebe und bildet stellenweise um die Schweißdrüsenknäuel herum Herde.

Die zelligen Infiltrate erfüllen die Pars papillaris und reticularis, z. T. in ganz unregelmäßiger diffuser Anordnung, vielfach aber bilden sie gut abgegrenzte kompakte Knötchen. Diese von straffem zellreichem Bindegewebe eingekapselten Knötchen zeigen in mehr oder weniger ausgebildeter Form die Struktur der *typischen Tuberkelknötchen:* in einem spärlichen retikulären Grundgewebe eingebettet liegen dicht gedrängt, besonders am Rande, intensiv gefärbte Rundzellen, untermischt z. T. mit Plasmazellen; daneben finden sich im allgemeinen mehr in den zentralen Partien, z. T. sehr reichlich epithelioide Zellen und endlich innerhalb dieser in ziemlich großer Zahl ganz typische *Langhans*sche Riesenzellen.

Ferner finden sich vielfach auch, besonders in den unregelmäßigen Infiltraten, stark gefärbte, bizarr geformte pyknotische Kerne und Kernfragmente, und hie und da in dichten Haufen z. T. gut erhaltene, z. T. in Zerfall begriffene polymorphkernige Leukozyten (*Mikroabszesse*).

Innerhalb der Knötchen, besonders in der Nähe der Riesenzellen, sind z. T. die Zellen überhaupt nicht mehr deutlich gefärbt, sondern es ist hier nur eine unregelmäßige schollige nekrotische, käsige Masse zu erkennen. Mastzellen finden sich nur ganz spärlich.

Die *elastischen Fasern* fehlen bei der Orceinfärbung innerhalb der Infiltrationsherde vollkommen oder sind nur an den Rändern in spärlichen unregelmäßigen Überresten vertreten. Ganz vereinzelt sieht man auch Stücke von elastischen Fasern innerhalb von Riesenzellen. In den tieferen Lagen der Kutis, sowie in der Subkutis sind die elastischen Fasern, soweit nicht auch hier Infiltrationsherde vorhanden sind, gut erhalten und gefärbt.

Die *Gefäße*, besonders die kleinen Arterien der tiefen Lagen, haben z. T. eine deutlich verdickte Wandung. Die Knötchen selber sind durchweg gefäßlos.

Die Infiltrate ziehen sich mit Vorliebe längs der Schweißdrüsenausführungsgänge in die Tiefe. Die Knötchen sind z. T. in sehr typischer Weise aufgebaut, indem die Peripherie von einem intensiv gefärbten Lymphozytenwall gebildet wird; das Zentrum, viel schwächer gefärbt, besteht aus scholligen nekrotischen Massen, innerhalb deren deutlich Nester von epithelioiden Zellen, *Langhans*schen Riesenzellen und unregelmäßig zerstreuten, intensiv gefärbten, z. T. pyknotischen Kernen und Kernfragmenten zu sehen sind.

II. Papulöse, nicht hyperkeratotische Efflorescenz vom rechten Femur.

Die histologischen Veränderungen erstrecken sich hier über einen Bezirk von ca. 12—15 Papillen und sind sowohl gegen beide Seiten als auch gegen die Tiefe scharf abgegrenzt. Sie betreffen sowohl die Epidermis als

auch besonders die oberen Partien der Kutis. In dem befallenen Bezirk erscheint die Epidermis in toto in flach konvexem Kreisbogen über das Niveau der umgebenden normalen Haut kuppelförmig vorgewölbt, entsprechend dem makroskopisch klinischen Bilde des Knötchens und offenbar bedingt durch den Druck des kompakten Kutisinfiltrates.

Über die Effloreszenz hin zieht sich die Epidermis als eine nach oben konkave, gleichmäßig ausgespannte Linie. Die Hornschicht ist von *normaler* Dicke, kompakt und zeigt fast durchweg gut färbbare Kerne. Sie geht ohne scharfe Grenze in die nur im Zentrum etwas verbreiterte Keratohyalinschicht über, deren Zellen auffallend schmal und platt gedrückt erscheinen.

Die Stachelzellenschicht ist innerhalb der Effloreszenz entschieden verbreitert. Ihre Zellkerne sind größer, heller gefärbt und viel weniger distinkt als die entsprechenden der normalen benachbarten Haut. Die Zellgrenzen sind deutlich, die Interzellularspalten durchweg verbreitert. Die Basalzellenschicht zeigt eine etwas vermehrte Anzahl von Mitosen, gegen die Kutis zu ist sie fast durchweg gut abgegrenzt. Hier und da finden sich in den Saftlücken der Stachelzellenschicht Wanderzellen.

Der normale Wechsel zwischen Reteleisten und Papillen ist innerhalb der Effloreszenz vollständig aufgehoben. Die Reteleisten sind in Form und Größe ganz unregelmäßig, z. T. schmaler als normal, von den vergrößerten Papillen eingeschnürt; z. T. aber abnorm breit und mit unregelmäßigen Fortsätzen, gabel- und geweihartig in die Tiefe gewuchert, fast bis an die untere Grenze des Infiltrates.

Entsprechend den Veränderungen der Reteleisten zeigen auch die Papillen große Unregelmäßigkeiten, indem sie z. T. ganz plump, keulenförmig verbreitert, z. T. durch die gewucherten Retezapfen eingeschnürt erscheinen.

Die ganze Pars papillaris innerhalb der Effloreszenz, sowie die daran angrenzenden Partien der Pars reticularis cutis sind von einem sehr dichten Infiltrate in ganz gleichmäßiger Weise ausgefüllt. Dieses Infiltrat füllt den Papillarkörper bis dicht an die Epithelgrenze hinauf vollständig aus. Nach unten zu ist es in einer fast horizontalen oder nach unten schwach konvexen Linie sehr scharf abgegrenzt.

Die untere Grenze erscheint darum so auffallend scharf, weil hier auf das Infiltrat ein relativ zellarmes und straffes Bindegewebe folgt. Nur an einzelnen Stellen, und zwar besonders entlang den Schweißdrüsengängen und Gefäßen, lassen sich schmale Zellzüge von den Infiltraten aus in die Tiefe der Kutis und in die Subkutis verfolgen, die z. T., so zum Beispiel im subkutanen Fettgewebe, zu etwas massigeren Herden anschwellen.

Das Infiltrat selber setzt sich zusammen aus Rundzellen, die besonders in der unteren Grenze einen kompakten, intensiv gefärbten Randstreifen bilden, aber auch sonst die Hauptmasse des Infiltrates ausmachen und stellenweise in kompakten, dicht gedrängten Konglomeraten beieinanderliegen und aus Fibroblasten. Hier und da zeigen sich auch Übergänge zu epithelioiden Zellen, nirgends aber eine Andeutung von Riesenzellen, ebensowenig eine Spur von Verkäsung. Plasmazellen sind ziemlich spärlich vertreten, die Mastzellen fehlen.

Die elastischen Fasern sind innerhalb des Infiltrates nur in ganz vereinzelten schmalen Fasern oder kurzen unregelmäßigen Fragmenten vorhanden.

Diese ganze Infiltrationsmasse ist im Bereich der Effloreszenz ganz gleichmäßig verteilt, nirgends findet sich die geringste Andeutung von Knötchenbildung.

Die Gefäße, welche das Infiltrat durchziehen, zeigen deutliche Endothelwucherungen. Die Lymphgefäße sind besonders in der Pars papillaris verbreitert und erweitert. Polynukleäre Leukozyten fehlen vollkommen.

2. Fall.

Zangg, Frieda, 7 Jahre alt, tritt am 22. XII. 1909 in die Klinik ein und bleibt dort bis zum 26. II. 1910. Seither in poliklinischer Beobachtung.

Anamnese: Mutter und Vater leben, gesund. Mutter hatte vor einigen Jahren ziemlich starken Gelenkrheumatismus. Der Vater soll immer gesund gewesen sein, nur in der Jugend soll er an der rechten Halsseite Drüsen gehabt haben. 5 ältere Geschwister sind alle gesund. Nach Angabe der Mutter sollen in der Familie keine Krankheiten, speziell auch keine tuberkulöser Natur vorgekommen sein.

Jetzige Erkrankung: Vor 1½ Jahren machte das Kind *Scharlach* durch. Bald darauf bemerkte die Mutter, daß bei dem Kinde an verschiedenen Stellen der Haut warzige Knoten auftraten. Diese waren nicht schmerzhaft, nicht juckend und entwickelten sich ganz allmählich. Da sie nicht heilten, sondern immer größer wurden, brachte die Mutter das Kind in die Klinik.

Allgemeiner Status: Gut genährtes und entwickeltes Kind, Haut etwas blaß. Gesicht etwas gedunsen. Augen: Konjunktiven anämisch, Cornea klar, Pupillen reagieren. Zunge nicht belegt, Rachen nicht gerötet. Mandeln nicht vergrößert. Hals: Thyreoidea nicht vergrößert. Hinter dem Sternocleidomastoideus beiderseits zahlreiche, bis erbsengroße, strangförmig gereihte, indolente Drüsen; zwei ebensolche finden sich vor dem rechten Sternocleidomastoideus. Thorax normal, gewölbt, symmetrisch. Epigastrischer Winkel ein rechter. Lungen: Vorn und hinten Schall beiderseits gleich, Atemgeräusch überall vesikulär. Grenzen normal, verschieblich. Herz: Spitzenstoß im 5. Interkostalraum etwas innerhalb der Mamillarlinie Relative Dämpfung am rechten Sternalrand, 3. Rippe, Mammillarlinie. Aktion regelmäßig, Puls von normaler Füllung und mittlerer Spannung, Töne rein. Abdomen: Leberdämpfung am Rippenbogen und 2 Finger unterhalb des Processus xiphoideus. Milzdämpfung nicht vergrößert. Beiderseits im Sulcus bicipitalis, kleine erbsengroße Drüsen.

Hautstatus: Es finden sich an den beiden Händen (Dorsum und Palma), am linken Ellbogen und an den Nates im ganzen 13 Effloreszenzen. Diese sind linsen- bis zwanzigcentimesstückgroß, meist rundlich, hier und da unregelmäßig gestaltet. Sie sind z. T. flachere, z. T. etwas erhabene Knoten, deren Oberfläche besonders in den zentralen Partien unregelmäßig zerklüftet, uneben und z. T. direkt papillär ist. Die Papillen sind von dicken fest haftenden Hornmassen bedeckt. Stellenweise zeigt die Oberfläche auch braungelbe oder schmutziggraue Krusten. An einzelnen Stellen quillt bei Druck zwischen den Krusten ein Tropfen Eiter heraus.

Eine Reihe von Effloreszenzen zeigt große Ähnlichkeit mit Warzen. Der Hauptunterschied besteht darin, daß die peripheren Teile dieser Effloreszenzen stark gerötet und entzündet sind, gegen die Umgebung z. T. scharf abgegrenzt, z. T. unscharf und allmählich in die gesunden Partien über-

gehend. Außer diesen verrukösen Hautveränderungen findet sich (besonders an den Oberschenkeln) noch eine Reihe von Effloreszenzen von ganz anderem Charakter. Es sind das stecknadelkopf- bis linsengroße, wenig gewölbte oder flache, bräunliche, rundliche Knötchen, die ziemlich tief in der Haut liegen, wenig erhaben, mit meist glatter Oberfläche. Einige tragen in der Mitte eine kleine Delle oder ein Krüstchen oder, wo dieses fehlt, ein rundes scharfrandiges Ulcus.

Aus der Krankengeschichte führe ich an, daß die kranken Stellen nach Entfernung der Hornmassen durch Salicylpflaster mit starken Pyrogallolsalben behandelt wurden. Eine ganze Reihe von Effloreszenzen heilte dadurch unter Narbenbildung ab.

Es traten aber auch während des Spitalaufenthalts neue Stellen, so auf der linken Wange, in der rechten Kniekehle und an den Nates, auf. Die neuen Herde stellen rote linsen- bis erbsengroße flache Papeln dar, die in der Mitte ein fest haftendes Schüppchen tragen, nach deren Entfernung ein kleines blutendes Ulcus sichtbar wird. Außerdem entwickelten sich am Stamm Gruppen von stecknadelspitz- bis stecknadelkopfgroßen, scharf begrenzten, glänzenden, meist follikulären Knötchen, vom Typus des *Lichen scrophulosorum*.

23. II. 1910. Kutireaktion nach *Pirquet* am linken Vorderarm mit 25 proz. Alt-Tuberkulin.

24. II. 1910. *Moro*sche Salbe auf der rechten Brusthälfte appliziert. Kutireaktion positiv.

26. II. 1910. Moro positiv; an der Einreibungsstelle sind meist follikulär gestellte, stecknadelspitz- bis stecknadelkopfgroße, rote, derbe Knötchen zu sehen. Kutireaktion nach *Pirquet* stark positiv.

26. III. 1910. Austritt. Poliklinische Behandlung.

22. XI. 1910. Am rechten Vorderarm sieht man eine Reihe frischer Effloreszenzen: linsen- bis erbsen- und haselnußgroße, runde, derbe, infiltrierte, scharf abgegrenzte Knoten mit rotem Hof und verruköser, z. T. von Püstelchen durchsetzter Oberfläche.

15. II. 1911. Am linken und rechten Ellenbogen, linken Handrücken je haselnußgroße Effloreszenzen, stark erhaben, von papillärem Bau, mit sehr starken Hyperkeratosen.

Die Patientin blieb dann weg und stellte sich erst am 13. II. 1913 wieder vor.

Hier die Zwischenanamnese und der Status: Nach dem Spitalaustritt blieb das Kind ca. ¼ Jahr lang vollständig frei von neuen Erscheinungen. Dann begannen wieder einzelne neue Herde aufzutreten. Von den alten blieben einige ganz geheilt, andere wurden wieder größer. Zuerst wurde der Herd an der rechten Hand größer, dann die Herde an den beiden Ellenbogen und später an der linken Kniekehle. Besonders war es der Herd der rechten Hand, der anschwoll und sich entzündete, öfters Eiter entleerte; die Stelle war sehr empfindlich. Vor 6 Wochen soll das Kind an Katarrh gelitten haben, sonst war es immer gesund.

13. II. 1913. *Hautstatus:* Haut des Gesichts ohne Besonderheiten. Am rechten Ellbogen, 1 cm oberhalb des Olekranons, findet sich eine rundliche Effloreszenz von 1½ cm Durchmesser. Sie stellt eine einige Millimeter über das Niveau der Haut erhabene Plaque von unregelmäßiger Oberfläche dar. Die Effloreszenz besteht aus einem mehr matschen, weichen,

lupoiden Gewebe, das z. T. bei Glasdruck deutliche braune Infiltrate erkennen läßt. Die Oberfläche ist stellenweise bedeckt von mehr oder weniger dicken grauweißen Schuppen und Krusten, nach deren Entfernung eine leicht blutende geschwürige Fläche zum Vorschein tritt.

Auf der ulnaren Seite des rechten Vorderarmes, handbreit oberhalb des Handgelenks, findet sich eine zirka erbsengroße Effloreszenz, welche aus in die Haut eingesprengten, bei Glasdruck deutlich braunen weichen Infiltraten besteht.

Auf der Hand, gerade über dem Metacarpophalangealgelenk 2, befindet sich eine beinahe nußgroße Geschwulst von runder Begrenzung und ziemlich derber Konsistenz. Die Oberfläche dieses Tumors ist in den zentralen Partien (an der Kuppe) unregelmäßig gestaltet, von dicken braunen hyperkeratotischen, unregelmäßig papillären Massen bedeckt, die an der Unterlage sehr fest haften. An einzelnen Stellen finden sich auch dicke Krusten, zwischen welchen serös-eitrige Flüssigkeit hervorquillt. Die peripheren Partien des Tumors haben eine livide, teilweise hellrote Farbe und sind an der Oberfläche glatt ohne Hyperkeratose und Krustenbildung; sie sind deutlich infiltriert, und das Infiltrat geht ganz allmählich in die normale Haut der Umgebung über. Der ganze Herd ist auf der Unterlage verschieblich und zeigt nirgends eine Andeutung von Lupusknötchen.

Linke obere Extremität: Auf der Streckseite des Ellbogens gerade über dem Olekranon ein Herd von dreieckiger Form mit Basis von 2½ cm Länge und 1½ cm Höhe. Dieser Herd zeigt dasselbe Bild wie der entsprechende symmetrische am rechten Ellbogen. Er besteht aus einem ziemlich stark erhabenen, unregelmäßig höckerigen Gewebe, zeigt eine deutliche livide Färbung und eine eher weiche Konsistenz. Auch hier stellenweise ziemlich dicke Schuppen und Krusten, nach deren Entfernung unregelmäßig blutende Ulzerationen und Erosionen zutage treten. Auch hier tritt bei Glasdruck das braune Infiltrat deutlich hervor. Am Dorsum des linken Daumens über und etwas hinter dem Phalangealgelenke findet sich eine Effloreszenz, die zirka erbsengroß ist und vollständig den Charakter einer *Verruca necrogenica* besitzt: es ist eine von der normalen Haut in der Farbe kaum unterscheidbare, höchstens etwas bräunlich-rote, derbe, runde, warzenförmige Erhebung, die eine stark verhornte, unregelmäßig papilläre Oberfläche zeigt und mit einer Verruca vulgaris große Ähnlichkeit hat, aber weniger scharf begrenzt ist und viel mehr in die Kutis reicht als eine gewöhnliche Warze.

Untere Extremität: Es findet sich an genau symmetrischen Stellen, in der lateralen Partie beider Kniebeugen, je eine Effloreszenz, rechts etwas über linsengroß, links über zehncentimesstückgroß. Die Effloreszenzen stellen unregelmäßig gestaltete, flach erhabene, von ziemlich dicken Schuppen bedeckte Plaques dar, die sich derber anfühlen als die Herde an den Ellenbogen, im übrigen einen ähnlichen Bau und ähnliches Verhalten zeigen, ebenfalls auf Glasdruck deutliche Infiltrate aufweisen.

An den Stellen der früheren Effloreszenzen, an den Nates lediglich eine flach atrophische lividrote Narbe.

14. II. 1913. Zwischen den Krusten am Herde auf dem rechten Handrücken tritt auf leichten Druck eine gelblich-eitrige Flüssigkeit hervor; die Umgebung des Herdes ist ziemlich rot und das Ganze sehr druckempfindlich. Nach Wegnahme der oberflächlichen Krusten tritt folgendes

Bild hervor: Der Herd sieht stark höckerig und papillär zerklüftet aus. Man hat den Eindruck von zahlreichen kraterförmigen Vertiefungen, deren Ränder durch zahlreiche verschieden hohe Papillen gebildet sind. Der Grund der Effloreszenzen ist feucht, rosarot verfärbt und hat eitrigen Belag.

Behandlung mit 10 und 50 proz. Pyrogallolsalben.

24. II. 1913. Kutireaktion nach *Pirquet* mit 25 proz. Alt-Tuberkulin am linken Vorderarm.

25. II. 1913. Herd der rechten Hand viel flacher geworden, ringsum starke Entzündung und Druckempfindlichkeit. *Pirquet: Zirka zehncentimesstückgroße, leicht erhabene, etwas derb infiltrierte Papel*, gegen die Umgebung nicht scharf abgegrenzt.

27. II. 1913. *Pirquet-Kutireaktion* noch stärker *positiv*.

5. III. 1913. Exzision der Herde an beiden Ellenbogen.

In der Folge wurde durch kombinierte Pyrogallol-Röntgenbehandlung eine Heilung der nicht exzidierten Effloreszenzen erzielt.

An den Exzisionsstellen war auffallend das Auftreten großer Narbenkeloide.

Tierversuche.

Von den beiden an den Ellenbogen exzidierten Herden wurde zirka die Hälfte zerkleinert, mit physiologischer Kochsalzlösung zerrieben. Die Emulsion wurde je 3 Meerschweinchen intraperitoneal und 3 subkutan injiziert.

Ein Tier starb an einer interkurrenten Krankheit, die anderen erkrankten nach ca. 1½ Monaten sämtlich an Tuberkulose. Die Intradermoimpfung mit 20 proz. Tuberkulin (nach *Römer*) war bei allen stark positiv. Die Sektion ergab *ausgebreitete Tuberkulose* der inneren Organe (Milz, Leber usw.) mit zahlreichen Tuberkelbazillen im Ausstrichpräparat.

Histologische Untersuchung.

Es wurde *histologisch* untersucht:

I. Die oben beschriebenen Effloreszenzen an den Ellbogen, soweit sie nicht zur Tier-Inokulation Verwendung fanden.

Die histologischen Veränderungen betreffen sowohl die Epidermis als die Kutis, hauptsächlich aber, und wohl primär, die letztere.

A. Epidermis.

Die Hornschicht ist über den befallenen Partien durchweg verbreitert, manchmal sehr stark verdickt. Sie enthält zahlreiche, gut gefärbte Kerne; in den mittleren Partien finden sich zwischen den Schichten des Stratum corneum Exsudatmassen (braunrot gefärbte schollige und krümelige Massen ohne bestimmte Struktur) und hie und da kleine Ansammlungen von polynukleären Exsudatzellen.

Auf das Stratum corneum folgt ein im allgemeinen gut ausgebildetes Stratum granulosum, stellenweise verbreitert. Sehr stark verbreitert dagegen ist die Stachelzellenschicht. Die Zellen sind größer als normal, schwächer gefärbt, oft leicht ödematös und die Grenzen zwischen den Zellen vielfach nicht ganz scharf. Auch die interzellulären Spalträume sind erweitert. Das Stratum Malpighi weist eine vermehrte Anzahl von Mitosen auf.

In den Interzellularräumen der Stachelzellenschicht sieht man sehr zahlreiche längliche oder unregelmäßig eckige, intensiv gefärbte Wanderzellen. An einer Stelle fehlt die Epidermis vollkommen und es tritt hier das dicht mit Zellen durchsetzte, z. T. nekrotische, mit gelb gefärbten Exsudatmassen durchsetzte Corium als unregelmäßiger Geschwürsboden an die Oberfläche.

Die Retezapfen sind ganz ungleich, z. T. sehr stark in die Breite und Tiefe gewuchert, geweihartig verzweigt, z. T. als schmale lange Streifen zwischen die hypertrophischen Papillen eingesenkt. Dementsprechend sind auch die Papillen von ganz unregelmäßigem Kaliber, bald keulenartig verbreitert und plump, bald schmal zwischen die hypertrophischen Reteleisten eingeklemmt.

B. Kutis.

Im Corium fällt vor allem auf eine ganz massige Infiltration, die sowohl die Pars papillaris als die Pars reticularis ausfüllt und sich in breiten Zügen bis ins subkutane Bindegewebe verfolgen läßt.

Die Papillen selber sind ödematös, ihre Gefäße deutlich dilatiert. Es finden sich hier, neben den reichlich vermehrten Bindegewebszellen, bedeutende Rundzelleninfiltrate und bereits stellenweise Umwandlung der Zellen in epithelioide.

Viel massiger und dichter jedoch ist die Infiltration in der Pars reticularis. Zum Teil ist sie auch hier diffus, zum weitaus größten Teil jedoch finden wir hier sehr deutliche Anordnung in mehr oder weniger distinkte rundliche Knötchen. Diese Knötchen liegen entweder für sich abgegrenzt in einem ziemlich zellreichen Bindegewebe, oder aber sie konfluieren zu 2, 3 und vielen und bilden dann Infiltrationsherde von lappigem Bau.

Der Bau der Knötchen selber ist ein typischer: die Peripherie wird meist gebildet von einem dichten Lymphozytenwall, dem nur hie und da wenige Plasmazellen beigemischt sind. Gegen das Zentrum zu folgen größere, schwächer gefärbte epithelioide Zellen mit großem bläschenförmigem Kerne und undeutlich granuliertem, durch Eosin schwach tingiertem Protoplasma, und schließlich mehr im Zentrum typische *Langhans*sche Riesenzellen in der Zahl von 1 bis 5.

In manchen Knötchen sieht man auch in den zentralen Partien kleine Lymphozytenhäufchen; deutliche Verkäsung ist nirgends zu sehen, obschon hie und da in den zentralen Partien die Differenzierung der einzelnen Elemente eine wenig distinkte ist.

Hie und da hat sich innerhalb der Knötchen Bindegewebe erhalten, das aber dann meistens durch schlecht gefärbte schollige, gequollene Massen repräsentiert wird, und dessen Kerne nur noch in unregelmäßigen Fragmenten vorhanden sind. Von diesen Infiltraten aus ziehen nun zum größten Teil, Gefäße und Schweißdrüsen umhüllend, Zellzüge in die Tiefe und bilden in der Umgebung der Schweißdrüsen-Knäuel, im subkutanen Fett und Bindegewebe kleinere Knötchen von demselben Bau, wie oben beschrieben. Besonders hervorzuheben ist, daß diese Knötchen relativ oft in der Adventitia der größeren Arterien liegen.

Alle diese Knötchen sind fast durchweg sehr arm an Gefäßen. Nur in einzelnen Rundzellenknötchen sind noch die Gefäße deutlich vorhanden, deren Endothel deutlich gewuchert ist.

Die elastischen Fasern fehlen in den Infiltraten; nur in manchen Rundzellenknötchen sind sie noch in kleinen Knäueln vorhanden. Im nicht infiltrierten Bindegewebe sind sie normalerweise vorhanden.

Die Zahl der Riesenzellen ist in manchen Knötchen sehr groß, bis 10 und darüber.

An einer Stelle sieht man eine Vene, deren Wand sehr dick und stark gewuchert erscheint, die gewucherten Zellen dieser Wand sind z. T. epithelioider Natur.

Die Beziehungen der beginnenden Tuberkel zu den Gefäßen, besonders den kleinen Arterien, sind auffallend.

Die Mastzellen sind gegen die Norm etwas vermehrt.

II. Verruca-necrogenica-ähnliche Effloreszenz vom linken Daumen.

Histologisch hat die Effloreszenz Ähnlichkeit mit einer Warze und zeigt einen durchaus papillären Bau. Die Reteleisten sind durchweg verlängert, oft auch verbreitert und vielfach verzweigt. Die Papillen sind entsprechend ebenfalls stark verlängert, oft schmal und spitz zulaufend; an anderen Stellen eher verbreitert. Die ganze Effloreszenz ist bedeckt von einer dicken Hornschicht, die sich in breiten geschichteten Massen in die Tiefe einsenkt. Fast durchweg weisen die Hornlamellen gut färbbare Kerne auf. An einzelnen Stellen finden sich zwischen den Hornlamellen geronnenes Exsudat, an anderen meist fragmentierte, degenerierte, polynukleäre Leukozytenkerne.

An die Hornschicht schließt sich das Stratum granulosum an, das an einzelnen Stellen verbreitert ist; an anderen Partien, besonders dort, wo die Parakeratose sehr stark ausgebildet ist, fehlt es. Starke Veränderungen weist die Stachelzellenschicht auf, sie ist durchweg kolossal hypertrophiert und besteht aus 3—6 fach so zahlreichen Zellagen wie normalerweise. Es ist hauptsächlich diese mächtige Acanthose, welche die Breite und Länge der interpapillären Retezapfen bedingt. Auch die einzelnen Zellen dieser hypertrophischen Stachelzellenschicht sind verändert, sie sind größer und blasser als normal, zeigen meist eine sehr deutliche Epithelfaserung. An sehr zahlreichen Stellen sind sie ödematös, hydropisch gequollen, das Protoplasma schwach gefärbt, der Kern an die Wand gedrückt, manchmal halbmond- und siegelringförmig.

Auch die interzellulären Spalträume sind hier verbreitert, sehr häufig mit durchwandernden Leukozyten gefüllt; die stellenweise so dicht liegen, daß sie intraepidermale Mikroabszesse bilden.

Die Basalzellenschicht zeigt deutlich vermehrte Mitosen.

Der Papillarkörper sowohl als die subpapilläre Schicht ist durchsetzt von Infiltraten. Die Infiltrate ziehen die Gefäße entlang, die Papillen hinauf, und zeigen meist eine gleichmäßig diffuse Anordnung; nur stellenweise zeigt sich Andeutung von herdförmiger, tuberkuloider Bildung.

Die Infiltrate setzten sich zusammen aus Lymphozyten und gewucherten fixen Bindegewebszellen; erstere bilden stellenweise ziemlich gut begrenzte rundliche Herde. Epithelioidzellen finden sich nur vereinzelt, Riesenzellen sind in geringer Zahl in die Rundzellenhaufen eingesprengt; hie und da Plasmazellen. Im großen und ganzen beherrschen die Rundzellen das Bild, während polynukleäre Leukozyten sich nur spärlich finden.

Die Gefäße sind besonders im Papillarkörper erweitert.

Die Rundzellenherde sind an manchen Stellen deutlich um ein zentrales Gefäß herum gruppiert. Das Bindegewebe ist innerhalb der Infiltrationsherde der Kutis auf wenige, oft etwas hyalin gequollene Stränge reduziert. An einzelnen Stellen der Kutis finden sich deutliche Fibringerinnsel.

Nekrose und Verkäsung werden in allen Schnitten vollständig vermißt.

Gesamtbild: Es überwiegen an Mächtigkeit die *epithelialen* Veränderungen: Hyperkeratose, Parakeratose, Exozytose und Exoserose im Epithel und in der Hornschicht; die Infiltrate und die übrigen Veränderungen im Corium treten viel weniger stark hervor als in der vorher beschriebenen Effloreszenz.

Es handelt sich also in den beiden im Vorhergehenden beschriebenen Fällen, wenn wir die wesentlichen Züge noch einmal kurz zusammenfassen wollen, um folgendes:

Bei zwei Kindern, im Alter von 7 resp. 3 Jahren, *die früher keine Anzeichen von einer tuberkulösen Erkrankung geboten hatten*, treten kurze Zeit nach einem akuten Exanthem (Masern in dem einen, Scharlach in dem anderen Fall) rasch und unvermittelt an verschiedenen Stellen der Haut zugleich pathologische Veränderungen auf, ohne daß das Allgemeinbefinden dadurch erheblich beeinflußt worden wäre.

Diese Hautveränderungen sind ihrem klinischen Charakter nach zum Teil in das Gebiet des *Lichen scrophulosorum* und der *papulonekrotischen Tuberkulide* einzureihen; zum großen Teil entsprechen aber die Effloreszenzen vollständig dem Bilde der klassischen *Tuberculosis verrucosa cutis:* es sind ziemlich derbe, ungleich große erhabene Papeln, mit ganz unregelmäßig gestalteter zerklüfteter, papillär verruköser, mit dicken festhaftenden Hornmassen bedeckter Oberfläche und lividrotem, derbem, scharf abgesetztem Saum ohne die geringste Andeutung echter Lupusknötchen. Diese Effloreszenzen sitzen vorwiegend an den Extremitätenenden (Hand und Fuß), aber auch zentraler (Ellbogen und Knie), am Stamm (Nates und Penis) und im Gesicht. Ihre Entwicklung ist eine sehr torpide; z. T. bleiben sie, soweit nicht therapeutisch eingegriffen wird, monate- und jahrelang stationär, z. T. machen sie (Pat. Zangg) allmählich eine Umwandlung in einen mehr oder minder typischen, aber immer noch stark verrukösen *Lupus vulgaris* durch. Während der Beobachtungszeit treten auch an einigen Stellen neue Schübe gleichartiger Effloreszenzen auf.

Auch im *histologischen Aufbau* zeigen die Effloreszenzen die nächste Verwandtschaft zu der Tuberculosis verrucosa cutis: in der *Epidermis* intensive Wucherungsvorgänge, *Hyper- und Para-*

keratose von stellenweise sehr mächtiger Ausdehnung, hochgradige *Akanthose* und entsprechende Verlängerung, Verbreiterung und Verzweigung von Retezapfen, intra- und supraepidermoidale Ansammlung von Eiterzellen und Exsudat, in der *Kutis* (Pars papillaris et reticularis) ein mächtiges, z. T. mehr diffuses, z. T. in zirkumskripten Knötchen angeordnetes *Infiltrat von mehr oder minder typischem tuberkuloidem Bau:* Lymphoidzellen (vorwiegend), Epithel oid- und z. T. ziemlich reichlich *Langhans*sche Riesenzellen. Verkäsung fehlt oder ist nur spärlich angedeutet; an einigen Stellen Mikroabszesse von polynukleären Leukozyten.

Im *Tierversuche erweisen sich diese Effloreszenzen als echt tuberkulös*, d. h. sie vermögen beim Meerschweinchen durch die Verimpfung eine allgemeine Viszeraltuberkulose zu erzeugen.

Es seien nun zunächst noch die der unseren analogen Beobachtungen, die wir in der Literatur vorfanden, registriert:

Malcolm Morris. 5 jähriger Knabe, der seit 4 Jahren an der Affektion leidet. An verschiedenen Stellen der Haut finden sich Effloreszenzen von hartem warzigem Charakter, ohne Andeutung von Lupusknötchen. Sie finden sich hauptsächlich an den Armen und Händen in reichlicher Zahl und werden als Lupus verrucosus diagnostiziert.

Mehrere Beobachtungen, die zum Teil mit den unsrigen viel Analoges haben, verdanken wir *Comby:*

Fall 1. 2 Geschwister, beide an Tuberkulose der Haut leidend. Knabe 3 Jahre alt, Mädchen 2 Jahre alt. Vater leidet an Tbc. pulmonum, 3 andere Kinder an Tuberkulose gestorben. Der Knabe machte vor 6 Monaten *Masern* durch, seither zeigt er 15 Herde von Tbc. verrucosa, über Hände, Finger, Handgelenke und Ellbogen disseminiert. Die Herde sind von verschiedener Größe, papillär gebaut, erhaben, und bei Druck quillt Eiter hervor. Das Mädchen, 2 Jahre, hat auch Masern durchgemacht vor 6 Monaten, nachher Abszeß an der Wange, der sich als Lupus vulgaris weiter entwickelte.

Fall 2. Knabe, 2½ Jahre alt. In der Familie keine Tuberkulose nachweisbar; vor 6 Monaten Masern, seither indolente Hauterscheinungen an den Händen und Vorderarmen. Es sind verruköse, verschieden große unregelmäßige, papillär gebaute Effloreszenzen; sie sind schwärzlich gefärbt, stark zerklüftet, bei Druck quillt Eiter hervor; im ganzen ca. 30. An den Beinen Lichen-scrophulosorum-Effloreszenzen. *Comby* glaubt in diesem Falle an eine *exogene* Infektion.

Fall 3. Mädchen, 2 Jahre alt. Vater lungenleidend, Mutter an Phthisis pulmonum gestorben; Kind selber schwach. Am rechten Arm und an der Vulva je ein fluktuierender Tumor, am Fuß über dem Metatarsus I ein Herd von Tuberculosis verrucosa. Auch hier hält der Autor die *exogene* Infektion für sicher; er gibt zwar zu, daß das Tbc-Gumma durch endogene Infektion erklärt werden könne, nicht aber der Herd des Fußes, der durch Kratzen oder durch Berührung mit dem Sputum der Eltern entstanden sei.

Fall 4. Knabe, 6½ Jahre alt. Eltern gesund, 1 Schwester an Tbc-Meningitis gestorben. Vor 2 Jahren Masern durchgemacht. Seither an verschiedenen Stellen der Hand und Finger verruköse Effloreszenzen, ihr Grund violett-livid verfärbt; sie sind derb, hart, papillär gebaut und stark zerklüftet, lassen an Verruca necrogenica denken.

Fall 5. Mädchen, 7½ Monate alt, mit 4 Monaten Beginn der Affektion. Es traten zuerst an den Nates zahlreiche kleine Tumoren auf, die hart und rund waren; später an den Händen und Fingern 38 Herde; diese waren verrukös, z. T. mit schwarzen und dicken Krusten und Hornmassen bedeckt, viele von hoher konischer Form. Außer der Hautaffektion zeigt das Kind noch eine Arthritis tuberculosa des rechten Ellbogens. Die Mutter war gesund, der Vater starb einige Tage nach der Geburt des Kindes an Lungentuberkulose.

Diese Fälle von *Comby* haben mit den von uns mitgeteilten große Ähnlichkeit; auch hier handelt es sich um multiple verruköse Hauttuberkulosen bei Kindern, die in 3 von 5 Fällen im Anschluß an Masern ausgebrochen sind. *Comby* nimmt aber stets eine Infektion der Haut von außen als Ursache an. Diese Ansicht — die offenbar durch die allgemein akzeptierte Lehre von der exogenen Entstehung der Tuberculosis verrucosa bei Erwachsenen beeinflußt ist — erhält in seinen Fällen (im Gegensatz zu den unsrigen) dadurch eine Stütze, daß stets eine offene Tuberkulose beim Kinde selber oder in dessen nächster Umgebung vorhanden ist. Trotzdem halten wir diese Erklärung, aus weiter unten auszuführenden Gründen, nicht für stichhaltig.

Haushalter. Mädchen von 5 Jahren. Vor 6 Monaten Masern, unmittelbar gefolgt von der Hauteruption. 3 Sorten von Effloreszenzen: solche von Lichen scrophulosorum an Gesicht, Stamm und Extremitäten, begleitet von stecknadelkopfgroßen weißen und rosaroten Narben; dann intradermale und subkutane Knoten, linsen- bis erbsengroß, Haut darüber violett wie Gummata aussehend; endlich erbsengroße, *verruköse*, violett gefärbte Verdickungen. Eine solche am rechten Handgelenk, eine auf dem Handrücken, eine auf der 2. Phalanx des rechten Zeigefingers und 2 auf dem rechten Knie. Daneben zahlreiche runde weiße, zwanzig- bis fünfzigcentimesstückgroße Narben am rechten Knie und linken Bein.

Tierversuch mit letzteren Effloreszenzen *positiv.*

Adamson beobachtete bei einem 3 jährigen Knaben ein Exanthem. Dieses trat unmittelbar im Anschluß an Masern auf und bestand aus braunroten, scharf begrenzten, teils *warzigen*, teils schuppenden Herden. Am reichlichsten waren der rechte Arm, die Knöchel, Füße und Knie befallen. Das Exanthem war nach einem Jahr fast vollständig verschwunden, ohne Narbenbildung mit Hinterlassung von Pigmentflecken. Es wurde dann beim Kinde eine beginnende tuberkulöse Coxitis konstatiert.

Hall. Knabe, 5 Jahre alt, erkrankte mit 3 Jahren an Masern, darauf Bronchitis, Ohrenfließen und Pneumonie, starb an Meningitis tubercul. Der Hautausschlag wurde zuerst vor 1 Jahr bemerkt und soll sich seither ausgebreitet haben. Er besteht aus rundlichen, stark prominenten, einzeln

oder in Gruppen stehenden Herden. Dieselben messen 1—1½ cm im Durchmesser, sind durchscheinend rötlich, mit höckeriger oder leicht schuppender Oberfläche, im Gesicht sind es nichtentzündliche Verdickungen, die wie *Warzen* aussehen. Histologie: Typische Tuberkelknötchen mit Riesenzellen, keine Tuberkelbazillen. Diagnose: Lupus disseminatus.

Eine eigene Beobachtung (schubweises Auftreten multipler oberflächlichster Tuberculosis verrucosa cutis) erwähnt auch *Jadassohn* in seiner Monographie.

Tobler. 5 jähriger Knabe, sichere tuberkulöse Belastung nachweisbar in der Familie: Vater hustet, ein Bruder an Knochentuberkulose leidend. April 1902 *Scharlach* durchgemacht, seither Schwerhörigkeit und Ausfluß aus den Ohren. Die Hautaffektion begann einige Zeit nach vollendeter Schuppung.

Status: Es besteht eine beiderseitige Lungenspitzentuberkulose, auch tuberkulöse Affektion der Harnorgane und Otitis media mit Trommelfellperforation. Das eigenartige Exanthem ist über alle 4 Extremitäten in einzelnen Effloreszenzen verbreitet; auch rechte Wange, Kinn, Ohren, Hals und Penis befallen (Rumpf frei). An den Extremitäten vorwiegend die Streckseiten befallen, am zahlreichsten die Gelenke (Knie und Ellbogen); einzelne Herde finden sich auch an der Vola manus und Planta pedis, Dorsalseite der Finger; große Gruppen am Gesäß und an den Glutaealfalten.

Im ganzen sind es 90 Effloreszenzen; scharf begrenzt, von bläulichrotem Hof umgeben. Sie sind warzenartig, mit schmutzig-graubrauner zerklüfteter, sehr harter hornartiger Masse bedeckt. Stellenweise bis ½ cm hoch und von tiefen Rhagaden durchfurcht.

Die Hautaffektion ist *klinisch* sicher tuberkulös.

Das Kind starb ein Jahr nach Beginn der Krankheit an Lungentuberkulose.

Histologisch findet man, neben Vergrößerung der Epithelzapfen und der Papillen, Infiltrate von Rundzellen, von größeren protoplasmareichen (epithelioiden) Zellen und sehr zahlreiche Riesenzellen mit randständigen Kernen. Nirgends findet sich deutliche Nekrose oder Verkäsung. Die auffallendsten Veränderungen finden sich in den obersten, der Epidermis anliegenden Teilen der Kutis, im Stratum papillare und subpapillare.

Weder Impfversuche noch Tuberkulinreaktion gemacht; in den Schnitten finden sich keine Tuberkelbazillen. Der Autor stellt nach dem histologischen Präparate die Diagnose Tuberkulose. Dem klinischen Aussehen und Verhalten der Einzeleffloreszenzen nach wäre die Hautaffektion als Tuberculosis verrucosa cutis (*Riehl-Paltauf*) aufzufassen. Aber wegen des raschen Auftretens der Herde in einem Schub mit gleichzeitiger Propagation des tuberkulösen Prozesses über die inneren Organe ist eine *hämatogene* Entstehung viel wahrscheinlicher, trotzdem die exogene Infektion bei dem reichlichen Tuberkulosematerial („das Kind lag und saß buchstäblich in Bazillen") und dem Zustand der frischen Hautdesquamation (nach Scharlach) auch möglich wäre. Sich auf die analogen Fälle der Literatur stützend, ist daher *Tobler* der Ansicht, daß die Affektion auf dem Blutwege zustande gekommen ist.

Nobl. 3 jähriges Mädchen, die Eruption trat nach einer Maserninfektion auf. Die Effloreszenzen sind tumorartig vorspringende Plaques,

haselnuß- bis pflaumengroß, exzessiv gewuchert, von roten Säumen umgrenzt, hier und da von miliären Pusteln besetzt, von hornig harten, schmutzig verfärbten Wärzchen und Zapfen bedeckt. Sitz an den Streckflächen der Finger und der Zehen, an den Kniekehlen und Unterschenkeln.

Der Fall wird als hämatogener Lupus verrucosus aufgefaßt.

Scholz und *Doebel* berichten über einen Fall, wo ein Lupuskranker, neben 30 bis 40 stecknadelkopf- bis linsengroßen derben Lupusknötchen, zerstreut auf dem linken Arm und an den Händen, mehrere außerordentlich charakteristische Herde von Tuberculosis verrucosa cutis hatte. Diese Herde saßen über den ganzen Arm zerstreut und wiesen zweifellos auf hämatogenen Ursprung hin. Dieser Fall ist deswegen interessant, weil er zeigt, daß durch die gleiche hämatogene Infektion je nach dem Bau der Haut hier Lupusknötchen, dort Herde von Tuberculosis verrucosa cutis entstehen können.

Kraus. 6 Jahre altes Mädchen erkrankte an Scharlach, 2 Monate nachher Beginn einer Hautaffektion, zuerst am Rücken, bald darauf überall. Später Lungentuberkulose.

Es waren zerstreute kleinste Lupusherde, daneben andere vom Charakter des Scrophuloderma (am Gesicht), und endlich, an den peripheren Teilen der Extremitäten, Herde von Tuberculosis verrucosa cutis.

Autor glaubt, daß zweifellos alle diese verschiedenen Herde einer hämatogenen metastatischen Verschleppung des infektiösen Materials in die Haut ihre Entstehung verdanken, zu der es anläßlich der überstandenen akuten fieberhaften Erkrankung gekommen ist.

Er betrachtet dies als Stütze für die Anschauung, daß die Lokalität, an welcher die Infektion der Haut mit tuberkulösem Virus erfolgt, für die Art des daraufhin entstehenden tuberkulösen Prozesses von Bedeutung ist.

Fabry. **Fall 1.** 12 jähriges Mädchen, hatte 2 Herde von Tuberculosis verrucosa cutis an einer Ferse und an einem Daumen, später an verschiedenen Fingern ähnliche Herde. 3 Jahre nach Beginn der Hautaffektion erkrankte sie an Larynxtuberkulose.

Histologische Untersuchung eines Herdes zeigt knötchenförmiges Rundzelleninfiltrat mit Lymphozyten und Leukozyten, sowie Plasmazellen. Epithelioide Zellen und Riesenzellen fehlen. Das Infiltrat liegt hoch in der Kutis.

Fall 2. 20 jährige Patientin mit altem disseminiertem Lupus (Mutter an Tbc. pulmonum gestorben), zahlreiche Herde von Tuberculosis verrucosa cutis am Stamm und an den Extremitäten. Histologische Untersuchung ergab typische Tuberkel mit Riesenzellen.

E. Hoffmann. 20 jähriger Mann, nicht tuberkulös belastet. Beginn des Leidens mit Knötchen am Kopf, Hals, Beinen und Gesäß, zu gleicher Zeit Lungenerkrankung. Auftreten von typischen Herden von Tuberculosis verrucosa cutis an den Handrücken und an der Streckseite von Finger, Ellbogen und Knien, ein- bis zweimarkstückgroß. Außerdem an den Streckseiten der Extremitäten, am Rumpf, am Gesäß und in der Hüftgegend massenhaft kleine typische Folliklisnarben nebst frischen papulonekrotischen Tuberkuliden in verschiedenen Stadien und Infiltraten, die sich um frische Folliklisnarben entwickeln. Bronchialdrüsen deutlich vergrößert (Röntgenbild), linke Lungenspitze sicher erkrankt.

Nach Injektion von $^1/_{10}$ mg Alt-Tuberkulin deutliche Reaktion der verrukösen Herde, Fieber.

Die Bedeutung dieses Falles glaubt Autor weniger in dem gleichzeitigen Vorhandensein der verschiedenen Effloreszenzen zu finden, er faßt vielmehr die verrukösen Herde auf als Übergangsformen von sich zurückbildenden Folliklisefflorescenzen in echte tuberkulöse Infiltrate von dem Charakter der beginnenden Tuberculosis verrucosa cutis (Lupus verrucosus).

Der primäre latente tuberkulöse Herd ist hier eine Erkrankung der Bronchialdrüsen, von welchen, schubweise, mehr oder weniger abgeschwächte Tuberkelbazillen ins Blut gelangt sein müssen und die hämatogene Hauttuberkulose bzw. die Tuberkulide erzeugt haben.

Wir haben also, wie aus dieser literarischen Übersicht hervorgeht, im ganzen 17 den unsrigen mehr oder minder analoge Fälle von multipler verrukös er Hauttuberkulose zusammenstellen können. Einige, wie z. B. die von *Fabry*, zeigen einen etwas abweichenden klinischen Typus und lassen, besonders wenn nur vereinzelte Herde vorhanden sind, auch die Deutung einer exogenen Infektion zu. Andrerseits wird man kaum fehlgehen, wenn man annimmt, daß die besondere hier beschriebene Form der Hauttuberkulose tatsächlich viel häufiger vorkommt, als es nach der Literatur den Anschein hat, aber oft nicht besonders beachtet und darum auch nicht publiziert wird[1]).

In der überwiegenden Mehrzahl der Fälle (11 von 17) wird angegeben, daß dem Ausbruch des Hautleidens ein akutes Exanthem (meist Masern, seltener Scharlach) vorausgegangen sei. Auf diesen Umstand — das postexanthematische Auftreten — werden wir gleich zurückkommen; wir treffen ihn in ebenso regelmäßiger, fast typischer Weise ja auch bei anderen Formen der disseminierten kindlichen Hauttuberkulose, nämlich bei Lupus disseminatus, den papulonekrotischen Tuberkuliden und bei Lichen scrophulosorum.

Meist besteht neben den Hautveränderungen noch *Tuberkulose anderer Organe* (Drüsen, Knochen), doch können, wie in den beiden von uns beschriebenen Fällen, sowohl hereditäre Belastung als anderweitige tuberkulöse Erkrankungen vollständig fehlen. Man ist dann zur Annahme eines latenten tuberkulösen Herdes (Bronchialdrüsen etc.) gezwungen, von dem aus die Keime propagiert werden.

---

[1]) Vielleicht auch deswegen nicht, weil auf die Unterscheidung der Tbc. verrucosa und des eigentlichen Lupus postexanthematicus, der ja ganz wesentlich häufiger ist, vielfach wenig Wert gelegt wird. Doch scheinen nur — ohne das ich mich hier auf eine weitere Diskussion dieses Themas einlassen möchte — sowohl klinisch als histologisch genügend Differenzen vorhanden, die zu einer, wenigstens morphologischen Sonderstellung der Tbc. verrucosa berechtigen.

Neben den Herden von typischer Tuberculosis verrucosa werden auf der Haut selber, zu gleicher Zeit oder auch zeitlich differierend, noch *andere Formen von Hauttuberkulose* beobachtet: einmal, und das wohl am häufigsten, mehr oder minder typische Formen von *papulonekrotischen Tuberkuliden* und *Lichen scrophulosorum*, dann aber auch *lupöse* und *kolliquative* skrophulodermartige Hautprozesse.

Hoffmann speziell berichtet von Übergängen der Folliklisefflorescenzen in lupöse Prozesse. All das beweist in seiner Mannigfaltigkeit nur die Wichtigkeit der lokalen Hautdisposition, vielleicht auch des Virulenzgrades und der Zahl der infizierenden Bazillen für die Ausbildung einer speziellen klinischen Form.

Von *Tierversuchen* findet sich in der Literatur nur der eine — positiv ausgefallene — von *Haushalter* erwähnt. Wir sind an Hand unserer Fälle in der Lage, ihm zwei neue zuzufügen. Es ist das insofern von Wichtigkeit, als damit der Toxinhypothese, wenigstens für die von uns speziell berücksichtigte Form der hämatogenen Hauttuberkulose, der Boden entzogen ist.

Die Prognose der Effloreszenzen selber ist, wie aus der Zusammenstellung hervorgeht, eine gute, sofern eben nicht die Grundkrankheit selber oder anderweitige Komplikationen sie trüben. Die Effloreszenzen können spontan oder nach therapeutischen Eingriffen schwinden. Immerhin waren sie in unseren Fällen ziemlich resistent — sie verhielten sich der Therapie gegenüber etwa wie die gewöhnliche exogene Tuberculosis verrucosa.

Was nun die *Pathogenese* unserer eigenen und der in der Literatur niedergelegten Fälle betrifft, so ist darüber folgendes auszusagen:

Es kann wohl keinem Zweifel unterliegen, daß es sich sowohl in den hier ausführlich beschriebenen, als in den zitierten Fällen um *hämatogen entstandene pathologische Hautveränderungen* handelt. Diese Ansicht ist auch von allen früheren Beobachtern außer *Comby* vertreten worden; dieser Autor bringt jedoch für seine abweichende Meinung — exogene Infektion — keinerlei zwingende Argumente vor, und die von ihm mitgeteilten Fälle lassen sich viel besser mit einer hämatogenen Entstehung in Einklang bringen. Für eine solche spricht vor allem und unzweideutig das von fast allen Autoren erwähnte und auch in unseren Fällen vorhandene plötzliche und simultane Aufschießen der Effloreszenzen an den verschiedensten, z. T. ausgesprochen symmetrischen Körperstellen, bald nach dem Überstehen einer akuten exanthematischen Infektionskrankheit. Wissen wir doch durch vielfältige Beobachtungen, daß gerade im

Gefolge der akuten Exantheme, ganz besonders nach Masern, disseminierte, auf dem Blutwege entstandene Hauttuberkulosen mit Vorliebe aufzutreten pflegen. Diese auffallende Tatsache hat eine Beobachtung von *Pirquet* unserem Verständnis nähergebracht. *Pirquet* konnte nämlich zeigen, daß gerade im Verlauf der Masern die Kutireaktion auf Tuberkulin negativ werden kann. Es müssen also durch die akute Krankheit Vorgänge im Körper gesetzt werden, welche einer Produktion von Tuberkulose-Antikörpern resp. -Antireaktionen ungünstig sind. Das erklärt uns vielleicht, weshalb unter diesen Umständen Tuberkelbazillen, welche zufällig im Blute kreisen, in der Haut (und anderen Organen?) haften bleiben und pathologische Veränderungen — tuberkulöse Dermatosen — erzeugen können. Es erklärt uns freilich nicht, weshalb in diesem Momente gerade so zahlreiche Tuberkelbazillen in die Blutbahn einbrechen und verschleppt werden können (was doch als die Voraussetzung der hämatogenen Aussaat anzusehen ist), wenn wir nicht überhaupt dieses Kreisen von Tuberkelbazillen im Blut mit manchen Autoren (*Jessen* und *Rabinowitsch* u. A.) als ein — wenigstens bei Kindern mit Drüsentuberkulose — relativ häufiges Vorkommnis betrachten wollen.

Wie dem auch sei, jedenfalls spricht das simultane Aufschießen multipler disseminierter Herde unwiderleglich für eine *hämatogene* Entstehung. Für eine exogene Infektion fehlen uns auch in unseren Fällen jegliche direkten Anhaltspunkte. Weder bei den Familienmitgliedern noch bei den Patienten selber ließ sich eine offene Tuberkulose nachweisen, die eventuell als Quelle der Infektion hätte in Betracht kommen können.

Neben den verrukösen Hautherden finden sich in unseren Fällen noch zwei andere Typen tuberkulöser Hauteffloreszenzen: papulonekrotische Tuberkulide (Folliklis) und follikuläre Knötchen vom Charakter des Lichen scrophulosorum. Die Entstehung der ersteren durch hämatogene Aussaat ist uns nach allem, was wir heute über die Pathogenese dieser Krankheitsform wissen, ohne weiteres verständlich. Für den Lichen scrophulosorum ist bekanntlich über die Pathogenese noch keine allseitig anerkannte Auffassung durchgedrungen. Fälle wie die vorliegenden — gleichzeitiges Auftreten mit anderen sicher hämatogenen tuberkulösen Dermatosen — machen es aber doch sehr wahrscheinlich, daß die vor allem von *Jadassohn* verfochtene Anschauung, daß auch für den Lichen scrophulosorum auf dem Blutweg in die Haut transportierte Tuberkelbazillen verantwortlich zu machen seien, das Richtige trifft.

Gerade in ihrer Beleuchtung gewisser noch strittiger Fragen aus dem Gebiete der hämatogenen Tuberkulosen möchten wir die Bedeutung der von uns mitgeteilten Beobachtungen und die Berechtigung zu ihrer Publikation sehen. *Sie sind nach den Impfresultaten als echte, hämatogen entstandene Tuberkulosen*, nicht als sogenannte Tuberkulide aufzufassen, wenigstens wenn wir als Kriterium für den letzteren Begriff Toxinwirkung und histologisch atypischen Bau (Fehlen von Epithelioid- und Riesenzellentuberkeln) postulieren. Aber sie zeigen eben, wie schwankend alle diese Kriterien, wie wenig berechtigt in den tatsächlichen Verhältnissen unsere künstlichen Differenzierungen eigentlich sind. *Denn bei ein und demselben Individuum sehen wir, zu gleicher Zeit und durch die gleichen Ursachen veranlaßt, ganz differente Hautbilder entstehen: einmal papuloverruköse Herde, wie sie sonst als typisch für exogene Infektionen angesehen werden, durch lebendes vermehrungsfähiges Virus hervorgerufen, histologisch von tuberkulöser Struktur, aber zum Unterschied von anderen Tuberkulosen ohne Verkäsung und mit starker Beteiligung des Epithels, dann wieder charakteristische Folliklisefflorescenzen mit histologisch atypischem Bau und schließlich Lichen scrophulosorum.*

Welches die Gründe sind, weshalb die gleiche Ursache bei verschiedenen Individuen und sogar bei ein und demselben Individuum an verschiedenen Körperstellen morphologisch-klinisch so differente Bilder zu erzeugen vermag, wissen wir nicht. Da wir kaum annehmen können, daß die zu gleicher Zeit im Blut kreisenden Bazillen eine so verschiedene Virulenz haben, sind wir gezwungen, zu — an sich nicht weiter erklärbaren — *Verschiedenheiten des Terrains* unsere Zuflucht zu nehmen. Eine befriedigende Erklärung bedeutet das allerdings nicht, sondern nur eine Umschreibung der Tatsache.

Speziell für die Entstehung der verrukös-hyperkeratotischen, auf dem Blutwege entstandenen Hauttuberkulosen hat schon *Jadassohn* angenommen, daß vielleicht die Lokalisation an den Extremitätenenden von maßgebendem Einfluß sein könnte. Das ist auch bis zu einem gewissen Grade zweifellos der Fall; auch in unseren Fällen befinden sich die meisten Effloreszenzen an Händen und Füßen. Aber sie fehlen doch auch am übrigen Körper, sogar an der zarten Haut des Präputiums nicht ganz. Wir kommen deshalb, was auch *Jadassohn* schon eingesehen hat, doch nicht ganz um die Annahme einer individuell disponierten Reaktionsfähigkeit der Haut herum.

Für das befallene Individuum selber haben diese Effloreszenzen

zweifellos große Bedeutung. Sie sind zwar, wie die echte exogene Tuberculosis verrucosa cutis, nicht sehr progredient und einer lokalen Therapie wohl zugänglich. Andrerseits sind sie aber viel stationärer als die cyklisch ablaufenden papulonekrotischen Tuberkulide und können als echte bazillenhaltige Tuberkulosen zu weiteren Infektionen und erneuter Propagation des Virus im Laufe der Jahre Veranlassung geben. Daraufhin weist uns das Schicksal des Falles Zangg, bei dem sowohl die Umwandlung der Herde in Lupus vulgaris in loco als auch das Auftreten neuer als Lupus vulgaris aufzufassender Hautherde beobachtet werden konnte.

Schlußfolgerungen.

Die Resultate der vorliegenden Arbeit lassen sich in die folgenden Sätze zusammenfassen:

1. Neben der gewöhnlichen, durch exogene Infektion entstandene Tuberculosis verrucosa cutis existiert eine zweite, disseminierte und hämatogen entstandene Form dieser Krankheit.

2. Die hämatogene Tuberculosis verrucosa cutis tritt vorwiegend bei Kindern mit oder ohne tuberkulöse Antezedentien (resp. nachweisbare anderweitige tuberkulöse Erkrankungen) fast stets postexanthematisch (nach Masern, seltener nach Scharlach) in rezidivierenden Schüben auf; nicht selten besteht die Kombination mit andern als hämatogen tuberkulös aufzufassenden Exanthemen, vor allem mit papulonekrotischen Tuberkuliden und Lichen scrophulosorum, seltener Lupus vulgaris disseminatus.

3. Klinisch und histologisch deckt sich das Bild der hämatogenen Tuberculosis verrucosa cutis mit dem der exogenen Form. Die wichtigsten Punkte sind: die sehr starke Beteiligung der Epidermis an dem pathologischen Prozeß, die sich in z. T. enormen Wucherungsvorgängen (Akanthose, Para- und Hyperkeratose) äußert; in der Kutis das Bestehen eines Papillarkörper und oberen Teil der Pars reticularis erfüllenden, z. T. diffusen, z. T. mehr in Knötchen angeordneten Infiltrates von stellenweise deutlich tuberkulösem Bau (Epithelioid- und Riesenzellen).

Klinisch zeigen die primären Effloreszenzen denselben papillär hyperkeratotischen Bau wie die *Riehl-Paltauf*sche Tuberculosis verrucosa cutis, ebenso vollständigen Mangel eigentlicher Lupusknötchen; sekundär können einzelne Effloreszenzen eine Umwandlung in lupös-hyperkeratotische Infiltrate erfahren; doch scheint das die Ausnahme zu sein.

4. Der Sitz der Effloreszenzen sind vorzugsweise die Extremitäten (Hände, Füße, Ellbogen), doch kommen sie auch

relativ häufig an den Nates, am Rumpf, am Gesicht und an den Genitalien vor.

5. Im Tierversuch erweisen sich die Effloreszenzen als pathogen. Es handelt sich also um bazilläre hämatogene Tuberkulosen.

Zum Schlusse ist es mir eine angenehme Pflicht, meinem hochverehrten Lehrer, Herrn Prof. *Br. Bloch*, für die Überlassung des Materials, sowie für die wertvolle Unterstützung bei der Verfassung dieser Arbeit meinen ergebenen Dank auszusprechen.

Erklärung der Abbildungen auf den Tafeln I—II.

Alle 4 Figuren beziehen sich auf den ersten Fall (Torresan). Fig. 4 stellt einen Schnitt der exzidierten Effloreszenz, die Seite 9 beschrieben ist, dar.

Literatur-Verzeichnis.

Adamson, Case of mult. cut. lup. follow. measles. Brit. Journ. of Derm. 1899. p. 20. — *Bloch*, Dermatologische Demonstrationen. Versammlung d. ärztl. Zentr.-Vereins. Corresp.-Bl. f. Schweizer Ärzte. No. 23. — *Bloch-Fuchs*, Über die Beziehung des chronischen Lupus erythem. zur Tuberkulose. Arch. f. Derm. u. Syph. 1913. Bd. 116. — *Comby*, Tuberculose cutanée verruqueuse chez les enfants. Arch. de méd. des enfants. 1898. I. — *Fabry*, Zur Frage der Hauttuberkulose. Arch. f. Derm. u. Syph. 1908. Bd. 91. S. 163. — *Gougerot*, L'état actuel de la question des bacillotuberculoses non-folliculaires. Progr. méd. August 1912. No. 35. — Derselbe, Etat actuel de la démonstration des tuberculoses cutanées. Biol. méd. Juni 1912. — *Hall*, Multipl. dissem. lupus following measles. Brit. med. Journ. 1901. S. 866. — *Haushalter*, Annal. de Derm. et Syph. 1898. S. 455. — *Hoffmann*, Multiple verruköse Hauttuberkulose und generalisierte Folliklis. Münch. med. Woch. 1909. No. 2. S. 1812. — *Jadassohn*, Die Tuberkulose der Haut. Mraček, Handb. d. Hautkrankh. Bd. 4/1. — Derselbe, Über infektiös und toxisch hämatogene Dermatosen. Berl. klin. Woch. 1904. No. 37 u. 38. — *Jarisch*, Lehrbuch der Hautkrankheiten, die Tuberculosis verrucosa cutis Riehl-Paltauf. — *Jessen* und *Rabinowitsch*, Über das Vorkommen von Tuberkelbazillen im kreisenden Blute und praktische Bedeutung dieser Erscheinung. Dtsch. med. Woch. 1910. S. 1116. — *Kraus*, Über seltene Formen der Hauttuberkulose. Prag. med. Woch. 1909. No. 8 u. 9. — *Leiner* und *Spieler*, Über disseminierte Hauttuberkulose im Kindesalter. Ergebn. d. inn. Med. u. Kinderheilk. Bd. 7. S. 59. — *Lewandowsky*, Die Tuberkulose der Haut. Ergebn. d. allg. Path. u. patholog. Anat. d. Menschen u. d. Tiere. 1912. Jahrg. 16. — *Morris*, Lupus verrucosus. Brit. derm. Journ. 1895. S. 25. — *Nobl*, Exanthematische Aussaat von Lupus verrucosus resp. papillaris. Arch. f. Derm. u. Syph. 1905. Bd. 76. S. 428. — Derselbe, Arch. f. Derm. u. Syph. 1904. Bd. 72. S. 279. — Derselbe, Zur Klinik und Histologie seltener Formen der Hauttuberkulose. Arch. f. Derm. u. Syph. Festschrift f. Kaposi. 1900. S. 811. — *Scholz* und *Doebel*, Lupus und Tuberkulose der Haut. Arch. f. Derm. u. Syph. Bd. 92. S. 375. — *Tobler*, Disseminierte Hauttuberkulose nach akuten infektiösen Exanthemen. Jahrb. f. Kinderheilk. 59. 9. Bd. der dritten Folge. 1904. — *Zieler*, Experimentelle und klinische Untersuchungen zur Frage der toxischen Tuberkulose der Haut. Arch. f. Derm. u. Syph. Bd. 102. S. 37. 257.

Fig. 1

Fig. 2

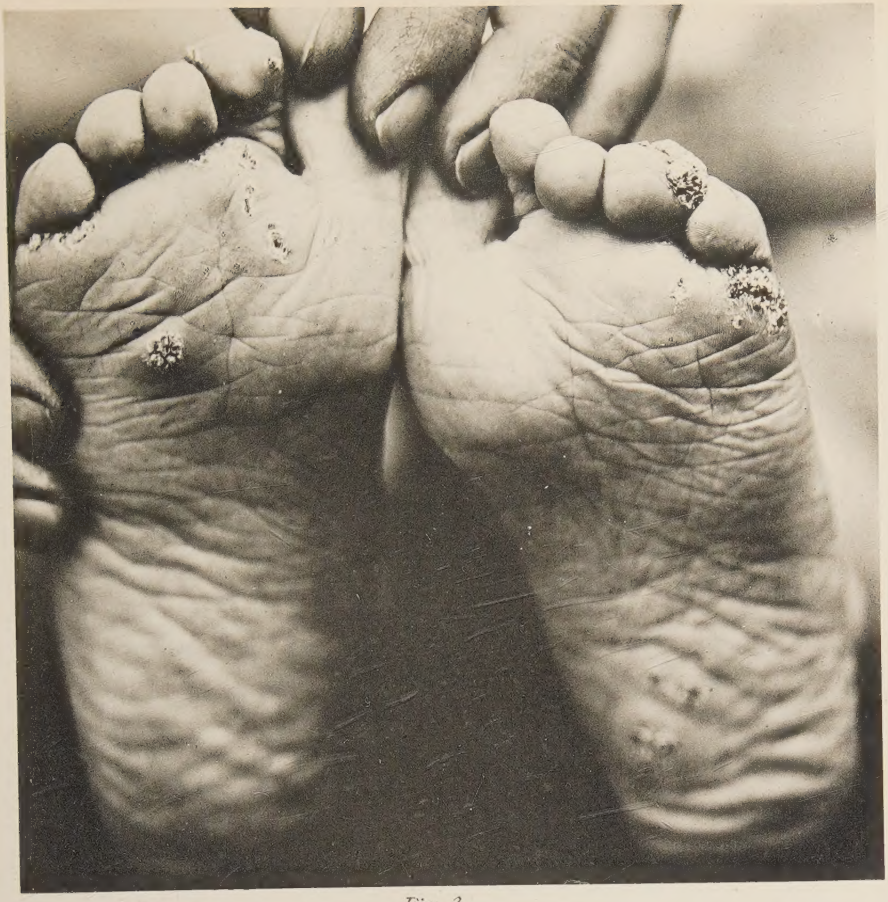

Fig. 3

Fig. 4

Verlag von S. Karger in Berlin